

ӘЛ-ФАРАБИ АТЫНДАҒЫ ҚАЗАҚ ҰЛТТЫҚ УНИВЕРСИТЕТІ

Жоғарғы медицина мектебі

Іргелі медицина кафедрасы

Пәннің қорытынды емтихан бағдарламасы

2024 академиялық оқу жылы

МiF2203 «Адамның қалыпты морфологиясы мен физиологиясы»

(анатомия, физиология, гистология) 11 кредит

Қорытынды емтиханның бекітілген формасы - жазбаша емтихан

Қорытынды емтиханға енгізілген тақырыптар:

1. Эндокриндік жүйеге шолу Гипоталамус және гипофиз
2. Басқа эндокриндік бездер
3. Гормондар және олардың әсері
4. Эндокриндік органдар мен тіндердің микроскопиялық анатомиясы
5. Эндокриндік жүйе. Орталық эндокриндік жүйе. Гипоталамус, гипофиз, эпифиз.
6. Гормондар және олардың жасушаларға бағытталған әрекеттері
7. Эндокриндік бұзылулар
8. Стресс және бейімделу Эйкозаноидтар және басқа сигнал беретін молекулалар
9. Эндокриндік органдар мен тіндердің микроскопиялық анатомиясы
10. Перифериялық эндокриндік жүйе. Бүйрек үсті безі, қалқанша без, қалқанша маңы бездері.
11. Тыныс алу жүйесі Мұрын қуысы, трахея, бронхтар, бронхиолдар, альвеолярлы түтіктер
12. Тыныс алу жүйесі 1 Тыныс алу жүйесінің анатомиясы
13. Тыныс алу жүйесі 2 Өкпе вентиляциясы
14. Тыныс алу жүйесі 3 Газ алмасу және көлік
15. Тыныс алу жүйесі 4 Респираторлық аурулар
16. Адам тіндері 8 Зәр шығару жүйесінің гистологиясы
17. Зәр шығару жүйесі 1 Несеп жүйесінің функциялары Бүйрек анатомиясы
18. Зәр шығару жүйесі 2 Зәр түзілуі I: түйнек сүзуі
19. Зәр шығару жүйесі 3 Несептің түзілуі II: түтікше реабсорбция және секреция
20. Адам тіндері 9 Зәр шығару жүйесінің гистологиясы
21. Зәр шығару жүйесі 4 Несептің қалыптасуы III: су үнемдеу
22. Зәр шығару жүйесі 5 Зәрді және бүйректі талдау Зәрдің жиналуы және бөлінуі
23. Сұйық, электролит және қышқыл-негіз балансы
24. Сұйықтық балансы электролит балансы
25. Қышқыл-негіз балансы
26. Лимфа жүйесінің гистологиясы Лимфа жүйесінің жасушалары, лимфа ұлпасының түрлері, қызыл сүйек кемігі, тимус, лимфа түйіндері, бадамша бездер және көкбауыр
27. Жалпы анатомия және ас қорыту процестері Ауыз қуысы, өңеш, асқазан
28. Асқазан Бауыр, өт қабы, ұйқы безі
29. Жіңішке және тоқ ішек
30. Ас қорыту жүйесінің гистологиясы: Орта бөлімі: аш ішек, тоқ ішек, он екі елі ішек.
31. Ас қорыту органдары мен бауыр тіндерінің, ұйқы безінің микроскопиялық анатомиясын сипаттамасы
32. Тамақтану
33. Метаболикалық күйлер және метаболикалық жылдамдық Денедегі жылу және терморегуляция
34. Ас қорыту жүйесінің гистологиясы II Асқорыту мүшелері мен ұлпаларының микроскопиялық анатомиясы III Бауыр, ұйқы безі
35. Гистологиялық репродуктивті жүйе Жыныстық көбею және даму

36. Репродуктивті жүйе Ер адамның репродуктивті жүйесінің гистологиясы I Ерлердің репродуктивті жүйесі.
37. Ерлердің репродуктивті анатомиясы. Жыныстық жетілу, гормоналды бақылау және климактерия
38. Гистология Әйелдердің репродуктивті жүйесі: аналық бездің құрылысы, қызметтері, овогенезі, жатыр түтіктері.
39. Әйелдердің репродуктивті жүйесі: аналық бездің құрылысы мен қызметі, овогенез, жатыр түтіктері
40. Сперма және шәует. Еркектің жыныстық реакциясы
41. Жыныстық жетілу және менопауза
42. Адам эмбриологиясы Жыныстық жасушалар. Адам эмбрионының алғашқы даму кезеңдері.
43. Оогенез және жыныстық цикл. Әйелдердің жыныстық реакциясы
44. Жүктілік және босану. Лактация
45. Жыныстық жасушалар. Адам эмбрионының алғашқы даму кезеңдері.
46. Ұрықтану. Бөлу.
47. Гастрюляция. Жыныс қабаттарының дифференциациясы, органогенез.

Күтілетін нәтижелер:

Емтихан кезінде студенттер:

- 1) адам ағзалары жүйесінің жас және гендерлік аспектілері бойынша анатомия, физиология туралы білімдерін көрсетуге;
- 2) микроскопиялық үлгілерде органдар жүйесінің ұлпаларын құрайтын жасушалық және жасушалық емес құрылымдарды олардың пайда болуы мен қызметі туралы түсінік бере отырып анықтай білу;
- 3) адам ағзалары мен жүйелерінің (эндокринді, тыныс алу, ас қорыту, зәр шығару, репродуктивті жүйелер) қызметін және реттейтін механизмдерін анықтайтын физиологиялық процестер туралы білімдерін көрсету;
- 4) гомеостаздың нейроэндокриндік реттелуі, әртүрлі жағдайларда метаболизм туралы білімді түсіну және қолдану;
- 5) жүктілік кезіндегі процестер мен анатомо-физиологиялық өзгерістер, инволюциялық өзгерістері туралы;
- 6) жоғары жүйке қызметі физиологиясы мен таным процесі туралы білімдерін көрсету;
- 7) негізгі физиологиялық функциялар бойынша зерттеулер жүргізе білу;
- 8) қалыпты өмірлік процестерді түсіну және бағалау үшін адам ағзасының анатомиясы, гистологиясы және қызметі туралы білімді интеграциялауда аналитикалық дағдыларды көрсетуге;
- 9) өзінің білімі мен дағдыларын жетілдіру стратегияларын құру қабілетін көрсету; медициналық және ғылыми ақпаратқа қатысты басқа студенттермен және оқытушылармен тиімді қарым-қатынас жасау, морфологиялық құрылым мен физиологиялық процестерді талқылау кезінде олардың пікірлерін нақты тұжырымдау, сондай-ақ топ мүшесі ретінде тиімді жұмыс жасау.

Зерттеуге арналған анатомиялық құрылымдардың тізімі

1. Эндокриндік жүйе:

Гипоталамус; қалқанша без (лобтар және истмус); эпителий денесі; гипофиз; тимус; эпифиз; бүйрек үсті безі; ұйқы безі; аталық без; аналық без.

2. Тыныс алу жүйесі

Мұрын қуысы, қатты таңдай, танау, жұтқыншақ, көмей, трахея, плевра қуысы, плевра (бөлім), эпиглоттит, мұрынның артқы тесігі, жұмсақ таңдай, өңеш, сол жақ өкпе, сол жақ негізгі бронх, лобальды бронх, сегменттік бронх, диафрагма, мұрын қуысы. сулькус, мұрын

арқасы, мұрын-бет бұрышы, мұрын қалқаны, Мұрын сүйегі, Бүйірлік шеміршек, Кіші қабық тәрізді шеміршек, Үлкен аяырлы шеміршек, Тығыз дәнекер тін, Мұрын аралық шеміршек, Мұрын, Мұрын шұңқыры, Конхей, мұрын-жұтқыншақ, Көмей, ауыз-жұтқыншақ, Маңдай синусы, Тіл, Вестибулярлық қатпар, Дауыс сымы, овула, бадамша бездер, Көпірлер, Евстахи түтігі, Крибриформалық пластинка, Жоғарғы ерін, танау, мұрын қалқаны, мұрын шеміршегі, Вомер, Бадамша безі, Тіл бадамша безі, Сфеноидты синус, Гиоид сүйек, Қалқанша безінің шеміршегі, , көмей, аритеноидты шеміршек, крикоидты шеміршек

Крикотрахеальды байлам, Сфеноидты шеміршек, Мүйіз тәрізді шеміршек, майлы қабат, Кеңірдек шеміршек, шумақ, Негізгі бронхтар, Трахеяның шырышты қабаты Бүйірлік крикоаритеноидты бұлшықет, тіл негізі, трахея бұлшықеті, Гиалинді шеміршек сақинасы, шырышты қабық, шырышты без, перхондрия, Хондроциттер, бокал жасушалары, цилиарлы жасуша, шырышты клиренс, Өкпенің ұшы, Жоғарғы лобальды бронх, Көлденең жарықшақ, Ортаңғы желбезек бронхы, Ортаңғы лоб, Төменгі желбезек бронхы, Қиғаш жарықшақ, Төменгі лоб, Өкпенің негізі, Медиастина, Қабырға беті, Жүрек ізі, Диафрагматикалық бет, Висцеральды плевра, Паритетальды плевра, Плевра қуысы, Альвеолалар, Бронхтың тегіс бұлшықет тармақтары, бронхиола, альвеолярлы қап, терминалдық бронхиола, тыныс алу бронхиоласы, альвеолалардың айналасындағы капиллярлық торлар, үлкен альвеолярлы жасуша, Альвеолярлы макрофаг, Тыныс алу мембранасы, Капиллярлық эндотелий жасушасы, Жалпақ альвеолярлы жасуша, Жалпы базальды мембрана.

3. Зәр шығару жүйесі

Бүйректер, несеппағарлар, қуық, уретра, хилум, бүйрек фассиясы, периренальды май капсуласы, фиброзды капсула, бүйрек синусы, бүйрек қыртысы бүйрек миы, бүйрек бағаналары, бүйрек пирамидалары, бүйрек папилласы Кіші тостаған, үлкен тостаған, бүйрек жамбас, бүйрек артериясы, сегментарлы артериялар, лобаралық артериялар, доғалы артериялар, қыртысты сәулелік артериялар, афферентті артериолалар, нефрон, шумақ, эфферентті артериола, перитубулярлық капиллярлар, кортикальды сәулелік ребарлоин веналары, , vasa recta, бүйрек денешігі, шумақтық капсула, подоциттер, капсулалық кеңістік, бүйрек өзекшелері, проксимальды иілген түтікше, нефрондық ілмек, төмен түсетін тармақ, дистальды бұралған түтікше, жинағыш түтік, папиллярлық түтік, юксмедулярлық нефрондар, қыртысты нефрон, бүйрек плексусы, юкстагломерулярлық аппарат, түйіршікті жасушалар, мезангиальды жасушалар, макула денса, негізгі жасушалар, аралық жасушалар, детрузор, несеппағардың сыртқы тесігі, несеппағар бездері, ішкі уретральды сфинктер.

4. Ас қорыту жүйесі:

Ауыз қуысының тамбуры; Ауыздың өзі; Жоғарғы / төменгі ерін; Еріннің адгезиясы; Жоғарғы / төменгі ерін френуласы; щек; майлы жақ; сағыз; тілдің френумы; тіл астындағы бүктеме; тіл астындағы папиллалар; қатты және жұмсақ таңдай; таңдай тілі; амигдаланың шұңқыры; таңдай бадамша безі; жұтқыншақ; тілдің бұлшық еті; таңдай бұлшықеті; тәж, мойын; азу тістер; тіл және оның бөліктері; тілдік бадамша без; тілдің папиллалары: жіп тәрізді, конус тәрізді, саңырауқұлақ, ойықты, жапырақ тәрізді; тіл бұлшықеті; стилоидты бұлшықет; сілекей безі; жақ асты безі; тіл асты безі; тіл астындағы кіші арналар; жұтқыншақ; жұтқыншақтың доғасы; жұтқыншақтың мұрын, ауыз және көмей бөлімдері; жұтқыншақ (аденоидты) бадамша без; есту түтігінің жұтқыншақ саңылауы; өңеш; жатыр мойны, кеуде қуысы, іштің өңеші; асқазан; алдыңғы / артқы қабырғалар; кіші / үлкен қисықтық; жүректің ашылуы және жүрек бөлігі; іштің доғасы мен денесі; пилорикалық бөлік; қақпаның ашылуы және қақпағы; пилориялық сфинктер; іштің қатпарлары; асқазан өрістері; бауыр-асқазан байланысы; жіңішке ішек және оның бөліктері: он екі елі ішек, арық, ішек; дөңгелек бүктемелер; ішек қуысы; ішек бездері; топтық лимфоидты түйіндер; он екі елі ішектің ампуласы (баданасы); он екі елі ішектің жоғарғы, төмен, көлденең, көтерілу бөлігі; тоқ ішек және оның бөліктері: өсінді / көлденең / төмендеу / сигма тәрізді ішек; тік ішек; тоқ ішек таспалары: мезентериальды, оментальды, бос; гаустраның қос нүктесі; май процестері;

илеоцекальды клапан; қосымша; тоқ ішектің оңға / солға бүгілуі; тоқ ішектің лунаттық қатпарлары; тік ішектің сакральды / периналық иілісі; тік ішектің ампуласы; анальды (анальды) канал; анус; анустың ішкі / сыртқы сфинктері; тік ішектің көлденең қатпарлары; анальды (анальды) тіректер, синусалар, қақпақтар; ректалды веноздық плексус; бауыр, оның беті: диафрагматикалық / висцеральды; төменгі шеті; бауырдың байламдары: орақ, коронарлық, оң және сол жақ үшбұрышты, гепато-асқазан, гепатодуоденальды, дөңгелек; бауырдың оң / сол жағы; өт қабының шұңқыры; ойық, дөңгелек байламдардың жарылуы; веноздық байламның сынуы; төменгі қуыс вена ойығы; бауыр қақпасы; меншікті бауыр артериясы; портал венасы; шаршы бөлшек; каудат лобы; бауыр лобуласы; аралық артериялар, тамырлар; орталық тамырлар; өт жолдары; аралық түтіктер; оң / сол / жалпы бауыр түтігі; өт қабы; өт қабының түбі, денесі, мойны; кистикалық канал; спиральды бүктеме; жалпы өт жолдары; бауыр-ұйқы безі ампуласы; ұйқы безі, оның бөліктері: бас, дене, құйрық; ұйқы безінің сіңірі; алдыңғы / артқы / төменгі беті; жоғарғы / алдыңғы / төменгі жиек; ұйқы безі түтігі; аксесуарлық панкреатикалық канал; көкбауыр: диафрагматикалық / висцеральды беткей, жоғарғы / төменгі шеті, алдыңғы / артқы шеті; көкбауыр қақпасы;

5. Репродуктивті жүйе:

Аталық бездің беттері, ұштары мен шеттері; альбуминозды мембрана және медиастин; аталық без түтікшелері мен каналдары; эпидидимис және оның бөліктері; эпидидимистің синустары; vas deferens және оның бөліктері; сперматикалық сым және оның бөліктері; аталық бездің қабығы және сперматикалық сым; аталық бездің және эпидидимнің салмағы; қуықасты безі; ұрық көпіршіктері; vas deferens; булбуретральды бездер; пенистің кавернозды және губкалы денелері; жыныс мүшесінің маңдай терісі; желбезек; уретрияның бөліктері, оның қисықтары мен сфинктері; қабыршақ. аналық бездің ұштары, шеттері және беттері; аналық бездің меншікті және тірек байламдары; жатыр түтіктері; шеткі құбыр; жатыр бөлігі, деммус, ампула және жатыр түтігінің шұңқыры; түтік ұстамасы; дене, түбі және жатыр мойны; жатырдың ашылуы; алдыңғы және артқы ерін; жатыр мойны каналы, жатыр қуысы; жатырдың дөңгелек және кең байламдары; қынап; қынаптық форникс; қынаптың тамбуры; әйелдер уретриясы; пияз тамбуры; үлкен және кішкентай лабия; клитор; тамбур бездері; беткей / терең көлденең периналық бұлшықет; уретрияның сфинктері; сіатикалық-кавернозды бұлшықет; анустың сфинктері; анусты көтеретін бұлшықет;

Гистологиялық препараттар тізімі:

1. Мысық гипофизі. Гематоксилін-эозин. х 200, х630.
2. Бүйрек үсті безі. Шумақты және шоңырлы аймақтар. Азокармин. х 200.
3. Қалқанша безі. Гематоксилін-эозин. х 400.
4. Қалқанша маңы безі. Гематоксилін-эозин. х 100.
5. Кеңірдек. Гематоксилін-эозин. х100
6. Өкпе. Ірі бронх. Гематоксилін-эозин.х100
7. Өкпе. Орташа бронх. Гематоксилін-эозин. х100
8. Өкпе. Кіші бронх. Гематоксилін-эозин. х100
9. Өкпе. Терминалды бронхиола. Ацинус. Гематоксилін-эозин. х100
10. Бүйрек. Қыртысты зат. Гематоксилін-эозин. х40
11. Бүйрек. Бүйрек денешігі. Иректелген проксимальды және дистальді түтікшелер. Гематоксилін-эозин. х400
12. Бүйрек. Бүйрек денешігі. Тығыз дақ. Гематоксилін-эозин. х400
13. Несепағар. Гематоксилін-эозин. х40
14. Қуық. Гематоксилін-эозин. х100
15. Ұрт. Гематоксилін-эозин х100
16. Қызыл иек. Гематоксилін-эозин х100
17. Тілдің жапырақ тәрізді бүртігіндегі дәм сезу түйіні. Гематоксилін-эозин х100, х200
18. Өңеш. Гематоксилін-эозин. х 100.
19. Асқазан. Фундальді бөлігі. Конго-Рот. х40, х 200.

20. Асқазанның пилорикалық бөлігі. Гематоксилин-эозин. х100
21. Он екі елі ішек. Гематоксилин-эозин. х 100.
22. Аш ішек. Гематоксилин-эозин. х40, х100
23. Тоқ ішек. Гематоксилин-эозин х40, х100
24. Адам бауыры. Гематоксилин – эозин. х 100.
25. Ұйқы безі. Гематоксилин – эозин. х 100. х400
26. Құлақмаңы сілекей безі. Гематоксилин – эозин. х 100, х 630
27. Жақ асты безі. Гематоксилин – эозин. х 100, х 630
28. Тіл асты безі. Гематоксилин-эозин. х 100, х 630
29. Сперматозоид. Гематоксилин. х 1000.
30. Сүтқоректілердің аналық жыныс жасушасы. Гематоксилин-эозин. х 630.
31. Плацента Аналық бөлігі. Гематоксилин-эозин. х 100.
32. Плацента. Нәресте бөлігі. Гематоксилин-эозин. х 100, х 400.
33. Шошқаның кіндік бауы. Гематоксилин-эозин. х 40.
34. Жатыр. Эндометрий. Гематоксилин-эозин. х 200.
35. Сүт безі. Гематоксилин-эозин. х 100.
36. Жатыр түтігі. Азокармин Х40
37. Аналық жыныс безі. Қыртысты зат. Гематоксилин-эозин. х 100.
38. Қуықасты безі. Гематоксилин-эозин. х 100.
39. Аталық жыныс безі. Гематоксилин-эозин. х 200.
40. Ен қосалқысы. Тұқым шығаратын өзектер. Гематоксилин-эозин. х 400
41. Ен қосалқысы. Қосалқы өзегі. Гематоксилин-эозин. х400

Емтиханды өткізу технологиясы бойынша нұсқаулық OSPE (Objective Structured Practical Exam)

Бірнеше станция болады, олардың әрқайсысына 5 минуттан беріледі. Әр станцияда сізде 1 бақылау парағы болады (бақылау парағының үлгісін нұсқаулықтың соңында көруге болады). Ұсынылған орган моделінің 5 анатомиялық құрылымын анықтау керек және белгілі бір ретпен станция нөмірі бойынша бақылау парағындағы бос орындарды толтыру керек - 1-ші станциядан кейін 2-ші болады және т.б. Соңғысынан кейін – 1-ші станция, студенттердің әрқайсысы барлық станциялардан өткенде экзамен аяқталады. Әр станциядан кейін студенттер бақылау парақтарын прокторға тапсырып, келесісіне жаза бастайды.

ЖАЗБАША ЕМТИХАН:

Жазбаша емтиханды тапсыру барысы: студентке емтихан билеті беріледі, оған жазбаша жауап беру керек.

Емтихан технологиясы бойынша нұсқаулар

1. Емтиханның ұзақтығы 3 сағатты құрайды.
2. Жазбаша емтихандар бекітілген кестеге сәйкес өткізіледі.
3. Жазбаша емтихан тапсырылатын аудиторияға студенттер жеке куәлігімен (паспорт немесе студенттік билет) ғана кіре алады. Емтихан рәсіміне қатыспайтын адамдардың қатысуына тыйым салынады.
4. Проктор жеке басын куәландыратын құжатты кіруге рұқсат беру бланкімен салыстырып тексереді. Пәнді меңгеру рейтингі 50%-дан төмен студент жазбаша емтиханға жіберілмейді.
5. Проктор (тізімдегі есімдерді атайды және тізімге сәйкес отырғызады) оларды аудиторияға шығарады.
6. Емтиханға кешігіп келгендер жіберілмейді.

7. Проектор әрбір студентке жауап парағын береді (қажет болған жағдайда студент қосымша жауап парағын ала алады) және студентке өтіп жатқан пәнге билет таңдауға мүмкіндік береді (билет мәтіні студентке көрінбеуі керек). .

8. Емтиханға қатысқан студенттер қабылдау парағына қол қоюы керек.

9. Жазбаша емтиханның басталу және аяқталу уақыты тақтаға жазылады.

10. Жазбаша емтиханды өткізу кезінде білім алушылардың емтихан билеттерінің мазмұнына қатысты сұрақтары қарастырылмайды.

11. Студент емтиханды тапсыру кезінде белгіленген талаптарды орындамаған жағдайда: парақтарды, ұялы және басқа да құрылғыларды пайдалану, олардың іс-әрекетіне кедергі келтіретін тәртіп бұзушылықтарды басқа студенттерге жіберу, проректор емтихан тапсыру кезінде емтихан тапсыру кезінде белгіленген тәртіпті бұзуға құқылы. аудиториядан келген студент. Бұл ретте емтиханды өткізу тәртібін бұзғаны туралы акт жасалады, жауап парағы қиғаш қию арқылы жойылады, қабылдау парағына «Бұзушылық үшін алынып тасталды» деген белгі қойылады, «0» балл қойылады. парақ.

12. Студенттің дәретханаға бару ұзақтығы 5 минуттан аспайтын сағатына 1 реттен артық емес рұқсат етіледі. Егер дәретхананы жиі пайдалану қажет болса (мысалы, денсаулығына байланысты) студент медициналық тексеруден өтуі керек, ал емтихан студенттің емтиханға келмеуі ретінде есептеледі.

13. Емтихан аяқталғаннан кейін студент билеті мен жауап парағын қайтаруы керек.

Емтихан тапсырмаларының шамамен типологиясы

- **OSPE станцияларының мысалы**

Әр станцияда кестеге сәйкес бос орындарды толтыру керек.

Ұсынылған органның құрылымдарын анықтаңыз және атауын қазақ тілінде жазыңыз:

1-станция - Асқазан

№	Аты
1	Асқазан денесі
2	
3	
	Пилорус

- **Физиологиядағы тапсырманың мысалы:**

Науқас Б., 28 жаста, күшті жүйке шоқынан кейін пайда болған интенсивті шөлдеуге, ауыздың құрғауына шағымданады. Зертханалық зерттеулерде қандағы қант деңгейінің 10 ммоль / л дейін жоғарылауы анықталды. Бұл науқаста қандай эндокриндік без ауруы бар? Бұл без қандай гормондар шығарады, олардың қызметін сипаттаңыз.

- **Медициналық терминология сұрақтарының мысалдары**

Төмендегілерге термин жазыңыз:

Бүйрек үсті бездерінің ұлғаюы - адреномегалия

Бүйректің төмен орналасуы- нефроптоз

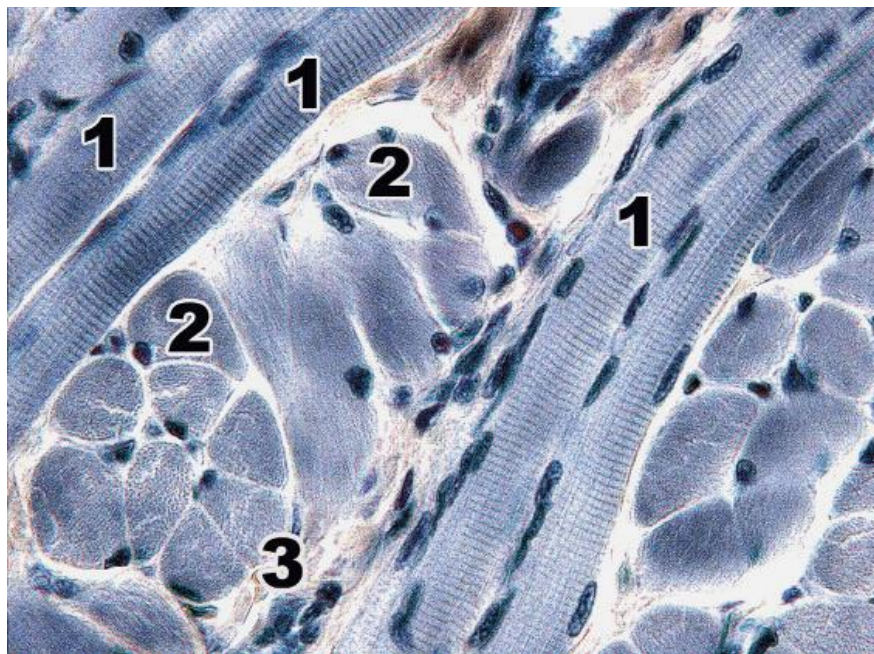
Станция - ГИСТОЛОГИЯ

Микрофотографияда көрген ұлпаны анықтаңыз.

Микрофотографияны сипатта.

Гистологиядағы тапсырманың мысалы:

Тілдің көлденең жолақты бұлшық ет тіні. Темірлі гематоксин. х 630. Ет талшығының құрылымдық және қызметтік бірлігі ретінде миофибриллардың құрылымдық ерекшелігін сипаттап, түсіндіріңіз.



Микрофотографияға сипаттама

Микроскоптағы ұлпаның атауы	
Жеке құрылымдық элементтер (Зерттеу объектілері)	<ol style="list-style-type: none"> 1. 2. 3. 4. 5.
Бұл ұлпаның құрылымдық ерекшеліктері	
Қызметі	

ГИСТОЛОГИЯНЫ БАҒАЛАУ КРИТЕРИЙІ

Баға	Критерий	Ұпай
Өте жақсы	Теориялық құзыреттілігін бағалау	100 - 90

	<p>Барлық негізгі аспектілер енгізілген және логикалық түрде ұсынылған; жоғары дәлдік (өзектілігі, артық болмауы) және мәселеге үнемі назар аудару; теориялық мәселелерді тамаша интеграциялау; сәйкес мысалдар келтіру; осы мәселенің терең талдауы және теориялық негізделуі, барлық негізгі аспектілері анықталып, түсіндіріледі; гистологиялық терминологияны жетік меңгеру. Жұмыс белгіленген мерзімде орындалады;</p> <p>Практикалық құзіреттілікті бағалау</p> <p>Студент гистологиялық үлгіні абсолютті дұрыс және толық сипаттады: оқушы мүшені және оның бояуын ажырата алады; орган түзілетін тіннің негізгі түрін және осы құрылымның жасушалық құрылымын дұрыс анықтап, оның қызметін санамалап берді; гистологиялық слайдты сипаттау кезінде студент құзіреттілігін көрсетті және өз ойын логикалық түрде дұрыс жеткізеді, гистологиялық терминологияны дұрыс пайдаланды;</p> <p>Жұмыс белгіленген мерзімде орындалады;</p>	
Жақсы	<p>Теориялық құзіреттілігін бағалау</p> <p>барлық негізгі аспектілер енгізілген және логикалық түрде ұсынылған; мәселеге қанағаттанарлық дәлдікпен, өзектілікпен үнемі назар аудару; теориялық мәселелердің қанағаттанарлық интеграциясы; мысалдардың болмауы; осы мәселенің қанағаттанарлық талдауы және теориялық негіздемесі, негізгі аспектілерінің көпшілігі анықталып, түсіндіріледі; гистологиялық терминологияны дұрыс қолдану;</p> <p>Жұмыс белгіленген мерзімде орындалады;</p> <p>Практикалық құзіреттілікті бағалау</p> <p>Студент гистологиялық слайдты сипаттау кезінде кейбір қателіктер жібереді: ішінара және белгісіз деп аталатын орган және сипатталған слайд; тіннің негізгі түрін және осы құрылымның жасушалық құрылымын және оның қызметін толық сипаттамады және анықтамады; гистологиялық терминологияны дұрыс қолдану;</p> <p>жұмыс белгіленген мерзімде орындалады;</p>	89 - 70
Қанағаттанарлық	<p>Теориялық құзіреттілігін бағалау</p> <p>Ең негізгі аспектілерді қамтиды; мәселеге қанағаттанарлық назар аудару - кейбір қателер және/немесе байқалатын артықшылық; айтарлықтай интеграциясыз ұсынылған теориялық есептер; Жаман мысалдар келтіру немесе мысалдар келтірмеу;</p> <p>Бұл мәселенің кейбір талдаулары мен теориялық негіздемесі, негізгі аспектілерінің көпшілігі анықталып, түсіндіріледі; гистологиялық терминологияны дұрыс қолдану. жұмыс белгіленген мерзімде орындалмаса;</p> <p>Практикалық құзіреттілікті бағалау</p> <p>Студент гистологиялық слайдты сипаттау кезінде қателіктер жібереді: мүшенің және оның ұлпаларының құрылымдарын толық атай алмайды; мүше тіндерінің жасушалық құрамын сипаттағанда шатастырады;</p>	69 - 50

	олардың функцияларын атайды; гистологиялық терминологияны дұрыс қолдану жұмыс белгіленген мерзімде орындалмаса;	
Қанағатт анарлықс ыз (FX)	<p>Теориялық құзыреттілігін бағалау Негізгі аспектілердің көпшілігі жоқ; мәселеге назар аудармау - маңызды емес және маңызды артықшылық; интеграциясыз және түсініксіз берілген кейбір теориялық мәселелер; жоқ немесе маңызды емес мысалдар; бұл мәселенің кейбір талдаулары мен теориялық негіздемесі, негізгі аспектілерінің көпшілігі жетіспейді; гистологиялық терминологияны қолданудағы мәселелер. жұмыс белгіленген мерзімде орындалмаса.</p> <p>Практикалық құзіреттілікті бағалау Студент гистологиялық үлгіні анықтай алмаған және мүшені ажырата алмаған, негізгі ұлпаның қай мүшеден тұратынын және бұл құрылымның жасушалық құрылымын және оның қызметін анықтай алмаған, жұмыс белгіленген мерзімде орындалмаған.</p>	49 - 25
Қанағатт анарлықс ыз (F)	<p>Теориялық құзыреттілігін бағалау негізгі аспектілердің көпшілігі немесе барлығы жоқ; мәселе бойынша шоғырланудың болмауы, маңызды емес ақпараттың көптігі; теориялық мәселелердегі елеулі олқылықтар немесе олардың үстірт қарастырылуы; мысалдардың немесе маңызды емес мысалдардың болмауы; берілген мәселенің талдауы және теориялық негіздемесі жоқ, негізгі аспектілерінің көпшілігі жетіспейді; гистологиялық терминологияны қолданудағы мәселелер жұмыс белгіленген мерзімде орындалмаса. Студент жауап беруден бас тартты; алданған, қолданылған көшіру</p> <p>Практикалық құзіреттілікті бағалау Студент гистологиялық үлгіні анықтай алмады және мүшені ажырата алмады, қандай мүшеден тұратынын және осы құрылымның жасушалық құрылымын және оның қызметін анықтай алмады. жұмыс белгіленген мерзімде орындалмаса. Студент жауап беруден бас тартты; алданған, қолданылған көшіру</p>	24 - 0

Жазбаша жауаптарының сапа шкаласы

Баға	Критерии	Шкала, балл
Өте жақсы	<ol style="list-style-type: none"> барлық негізгі аспектілер логикалық түрде енгізілген және ұсынылған; жоғары дәлдік (өзектілік, артық емес) және мәселеге үнемі назар аудару; теориялық сұрақтарды керемет интеграциялау; тиісті мысалдар келтіру; 	90 - 100

	<p>4. проблеманы терең талдау және теориялық тұрғыдан негіздеу (егер қажет болса), барлық негізгі аспектілер анықталып түсіндіріледі;</p> <p>5. кәсіби терминологияны жетік білу</p>	
Жақсы	<p>1. барлық негізгі аспектілер логикалық түрде енгізілген және ұсынылған;</p> <p>2. бар мәселеге үнемі назар аудару қанағаттанарлық дәлдігі, маңыздылығы және / немесе кейбір артықшылығы;</p> <p>3. теориялық сұрақтардың қанағаттанарлық интеграциясы;</p> <p>3. мысалдардың болмауы;</p> <p>4. мәселенің қанағаттанарлық талдауы және теориялық негіздемесі (егер қажет болса), негізгі аспектілердің көпшілігі анықталып, түсіндіріледі;</p> <p>5. кәсіби терминологияны дұрыс қолдану</p>	75 - 89
Қанағаттанарлық	<p>1. негізгі аспектілердің көпшілігі енгізілген;</p> <p>2. Мәселеге қанағаттанарлық көңіл бөлу - кейбір қателіктер және / немесе байқалатын артықтық;</p> <p>3. байқалатын интеграциясыз ұсынылған теориялық мәселелер;</p> <p>3. Нашар мысалдар келтіру немесе мысалдарды ұсынбау;</p> <p>4. проблеманы талдау және теориялық негіздеу (егер қажет болса), негізгі аспектілердің көпшілігі анықталып, түсіндіріледі;</p> <p>5. кәсіби терминологияны дұрыс қолдану</p>	50 - 70
Қанағаттанарлықсыз (FX)	<p>1. Көптеген негізгі аспектілер жоқ;</p> <p>2. мәселеге назар аудармау - маңызды емес және маңызды артықшылық;</p> <p>3. интеграциясыз және түсініксіз берілген кейбір теориялық мәселелер;</p> <p>3. болмауы немесе маңызды емес мысалдары;</p> <p>4. мәселені талдау және теориялық негіздеу (егер қажет болса), негізгі аспектілердің көпшілігі жоқ;</p> <p>5. кәсіби терминологияны қолдану проблемалары</p>	25 - 49
(F) Қанағаттанарлықсыз	<p>1. Негізгі аспектілердің көпшілігі немесе барлығы жоқ;</p> <p>2. сұраққа шоғырлану, сұраққа қатысы жоқ көптеген мәліметтер жоқ;</p> <p>3. теориялық мәселелердегі елеулі олқылықтар немесе оларды үстірт қарау;</p> <p>3. мысалдардың немесе маңызды емес мысалдардың болмауы;</p> <p>4. проблеманың талдауы және теориялық негіздемесі жоқ (егер қажет болса), негізгі аспектілердің көпшілігі жоқ;</p> <p>5. кәсіби терминологияны қолдану проблемалары</p>	0-24

Бағалау жүйесі

Әріптік жүйе бойынша бағалау	Ұпайлардың сандық эквиваленті	Пайыз	Дәстүрлі жүйе арқылы бағалау
A	4	95-100	Өте жақсы
A-	3,67	90-94	
B+	3,33	85-89	жақсы
B	3	80-84	
B-	2,67	75-79	
C+	2,33	70-74	
C	2	65-69	
C-	1,67	60-64	қанағаттанарлық
D+	1,33	55-59	
D-	1	50-54	
FX	0	25-49	қанағаттанарлықсыз
F	0	0-24	
I (Incomplete)	-	-	«Пән аяқталмаған» (GPA есептеу кезінде есепке алынбайды)

Негізгі әдебиеттер :

1. Айзман, Р. И. Физиология человека [Текст] : учеб. пособие / Р. И. Айзман, Н. П. Абаскалова, Н. С. Шуленина. - 2-е изд., перераб. и испр. - М. : ИНФРА-М, 2018. - 431, [1] с. : ил. - (Высшее образование - бакалавриат). - Библиогр.: с. 421-428. - ISBN 978-5-16-009279-9
2. Сапин, Михаил Романович. Анатомия человека [Текст] : в 2 т.: учебник / М. Р. Сапин, З. Г. Брыскина. - 3-е изд., перераб. и доп. - М. : Академия, 2015. - 1000 (тираж) экз. - ISBN 978-5-4468-1112-0. Т. 1, 2
3. Ковалева, Лариса Валентиновна. Медицинская биофизика : учеб. пособие / Л. В. Ковалева ; Гос. мед. ун-т г. Семей. - 2-е изд. - Алматы : Акнұр, 2019.
4. Студеникина, Татьяна Михайловна. Основы гистологии, цитологии, эмбриологии [Электронный ресурс] : учеб.-метод. пособие / Т. М. Студеникина, Н. А. Жарикова, В. В. Китиль ; М-во Здравоохранения РБ, БГМУ, Каф. гистологии, цитологии и эмбриологии, Каф. морфологии человека. - Минск : БГМУ, 2014. - 152 с. - ISBN 978-985-567-079-8
5. Долгушина, Л. В. Латинский язык и основы медицинской терминологии : учеб. пособие / Л. В. Долгушина ; Новосиб. гос. ун-т. – Новосибирск : РИЦ НГУ, 2015. – 96 с. ISBN 978-5-4437-0455-5

Қосымша әдебиеттер:

6. Бабский, Евгений Борисович. Физиология человека [Текст] : [учебник для мед. вузов] / Е. Б. Бабский (ред.), Н. Е. Бабская. - Алматы : ССК, 2017. Т. 1. - 258 с. : ил. -). - ISBN 978-601-240-659-7
7. Марысаев, В. Б. Атлас анатомии человека [Электронный ресурс] / В. Б. Марысаев. — Электрон. текстовые данные. — М. : РИПОЛ классик, 2009. — 576 с. — 978-5-386-01747-7. — Режим доступа: <http://www.iprbookshop.ru/37161.html>
8. Самойлов В.О. Медицинская биофизика [Электронный ресурс]/ Самойлов В.О.— Электрон. текстовые данные.— СПб.: СпецЛит, 2013.— 564 с.— Режим доступа: <http://www.iprbookshop.ru/45693.html>.
9. Цисык А.З. Латинский язык [Электронный ресурс]: учебник для студентов учреждений, обеспечивающих получение высшего медицинского образования/ Цисык А.З.— Электрон. текстовые данные.— Минск: ТетраСистемс, 2009.— 448 с.— Режим доступа: <http://www.iprbookshop.ru/28107.html>.

Онлайн-ресурстар

1. <https://app.lecturio.com/#/>
2. <https://3d4medical.com/>
3. https://www.youtube.com/channel/UCc_I2c2bUtO0p4DVeo6-Kxg
4. <https://sites.google.com/a/umich.edu/bluelink/curricula/anatomy-403?authuser=0>
5. <https://histologyknu.wixsite.com/info/gistologicheskie-sajty>
6. <https://histologyknu.wixsite.com/info/gistologicheskie-sajty>
7. <http://www.histology-world.com/contents/contents.htm>
8. <http://www.histologyguide.com/slidebox/02-epithelium.html>
9. <https://histology.medicine.umich.edu/resources>
10. <https://web.duke.edu/histology/>
11. <http://virtuallides.med.umich.edu/Histology/view.apml?listview=1&>